2017 年 9 月 13 日放送

乳児に見られる血便

帝京大学 小児科
教授 小林 茂俊

乳児の便に血液のような赤いものが見られることはよくあります。赤い便を見て慌てて外来に相談に来られることは少なくありません。赤いものは必ずしも血液とは限りません。離乳食に入っていたトマトが混ざっただけのこともありますし、特定の薬剤を内服したために赤みがかった便が出ることもあります。

まず、赤いものが血液であることを確認することが大切です。実際に便を持参してもらうのが一番良いのですが、スマホなどで写真を撮ってきてもらっても良いでしょう。

血便の鑑別に際し、便性はどうか、血液の量や色はどうか、哺乳の状況、母乳なのか人工乳なのか、哺乳は良好か、体重は良く増えているか、全身状態はどうかなどの情報が必要です。問診と診察によって、これらの情報を詳細に取得します。赤いものが実際に血液だったとしても、その多くは自然に軽快する心配のないもので、裂肛やいわゆる母乳血便、リンパ濾胞増殖症などといった軽微な疾患です。

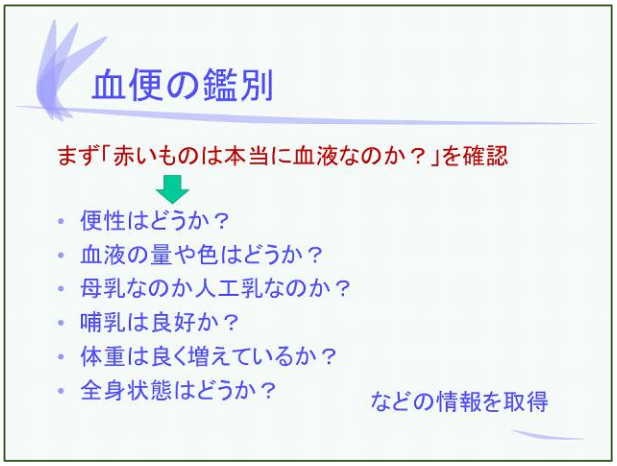

生後 6 ヶ月頃までの赤ちゃんで、哺乳良好で体重増加もよく、腹痛を思わせる症状もありませんが、便の中に線状または点状の新鮮血が混じることがあります。その多くは、肛門の周辺や直腸から出血する良性のものです。

出血量は少なく、貧血になることはありませんし、細菌培養など検査をしても異常はありません。

鮮やかな赤い色を見て保護者は大いに心配します。出血が明らかに少ない場合は、「もし採血した血液を 1cc こぼすと数 cm 以上の真っ赤なしみになりますよ」などと言って、保護者をひとまず安心させると良いでしょう。

母乳栄養あるいは混合栄養で、少量の血便を認めるものの、体重増加や全身状態が良好である場合、いわゆる母乳血便と診断することがあります。母乳血便には必ずしも明確な定義があるわけではなく、医師によっても異なる場合があります。実際には種々の状況を含んだものであると思われます。

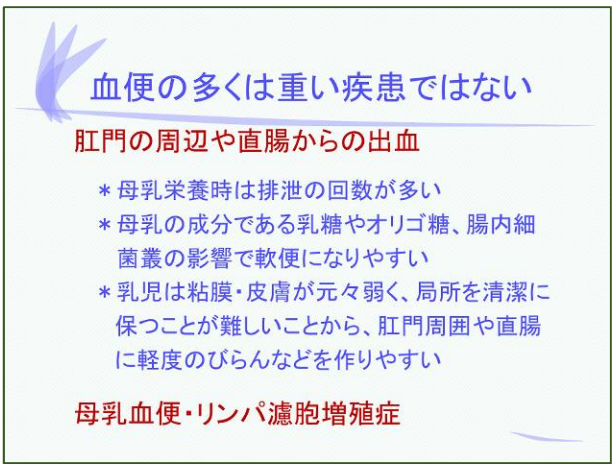

一般的に母乳栄養時は排泄の回数が多く、母乳の成分である乳糖やオリゴ糖、腸内細菌叢の影響で軟便になりやすいとされています。乳児は粘膜・皮膚が元々弱いこと、局所を清潔に保つことが難しいことが加わって、肛門周囲や直腸に軽度のびらんなどを作りやすくなります。肛門周囲の観察をすれば、診断は容易につけられますが、出血が速やかに軽快し、出血部位の確認ができないことも少なくありません。出血は付着する程度の少量で、経過観察のみで治癒します。

同様の時期に血便の原因となる良性の疾患としては、リンパ濾胞増殖症があります。全身状態が良好で、体重増加も良く、少量の血便が多元性に認められる場合は、その原因としてリンパ濾胞増殖症による直腸粘膜からの出血を考えます。食物に対するアレルギー、母乳中の免疫活性物質、腸内細菌叢、便の酸性環境などが誘引として考えられていますが、詳細なメカニズムは不明です。組織では直腸粘膜の結節性リンパ濾胞過形成と、潰瘍形成、及び粘膜固有層の好酸球の増加が観察されます。後でお話しする新生児-乳児消化管アレルギーとの関連が問題とされますが、正常な成長・適応の過程で生じる生理的な現象と考える医師も少なくありません。食物除去など治療は必要なく、自然経過で数ヶ月以内に軽快します。

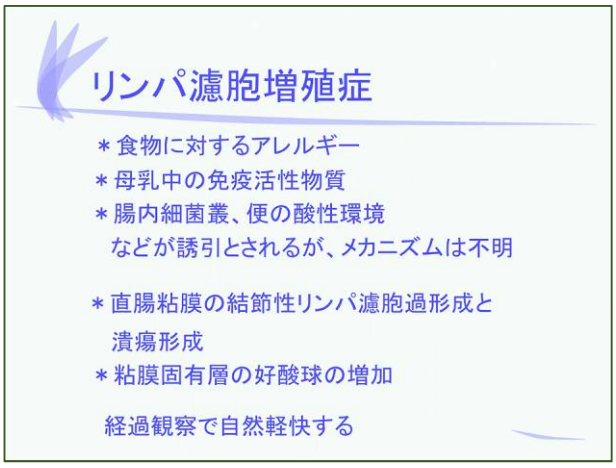

離乳食が進む頃になると、便が硬くなって肛門が切れる裂肛を起こす場合があります。便が硬いこと、肛門部に裂創が見られること、排便時に泣くことなどから診断は難しくありません。繰り返し裂けると、更に裂け目が深くなり、痛みから排便を嫌がり、便が更に硬くなるとい

う悪循環となることがあります。必要に応じて便性のコントロールを行う、浣腸を行うなどの治療をします。慢性的な炎症により裂傷付近の皮膚が盛り上がり尖兵ポリープとなることがありますが、通常は治療を必要としません。

このように少量の出血の場合は、心配ないことが多いですが、多量にある場合や全身状態が悪い場合は見逃してはならない疾患がある可能性が高くなってきます。

腸重積は生後 6 ヶ月以降から 2 歳頃に出現しやすく、腸管感染などをきっかけに腫脹したリンパ節が蠕動運動によって便のように腸内に送られることが原因で、腸が腸の中に嵌入し発症すると考えられています。10 分～30 分毎に繰り返す啼泣、激しい嘔吐、血便、不機嫌、全身状態の悪化が見られます。

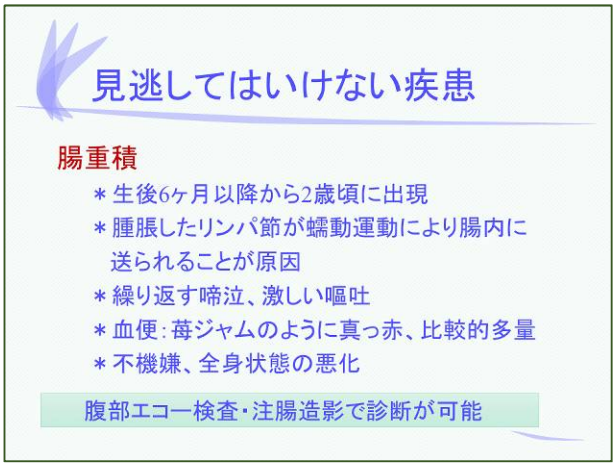

血便は苺ジャムのように真っ赤で、比較的多量です。重積した腸を腫瘤として触れることもあります。疑ったら浣腸により血便を確認することが大切です。1 回の浣腸で確認できない場合もありますので、必要に応じて反復して行います。早期には血便が認められず、嘔吐も軽いことがあるので注意を要します。いつもと少し様子が違うなどという保護者の言葉も重要です。腹部エコー検査にてターゲットサインを認めますが、最も重要なのは注腸造影で、診断的治療が可能です。

感染性腸炎は細菌やウイルスなどの感染により発症します。汚染された食品や水により感染するため、哺乳のみの乳児では少ないと思われます。鑑別には便性の情報が重要ですが、食歴や発症するまでの時間、家族の症状などの情報も大事です。

血便を伴う場合は細菌性のことが多く、同時に下痢、発熱、腹痛、悪心、嘔吐などが見られ、多くの場合全身状態は不良で、重篤感があります。血液検査にて CRP の上昇など炎症所見が認められます。便培養により起因菌を同定します。

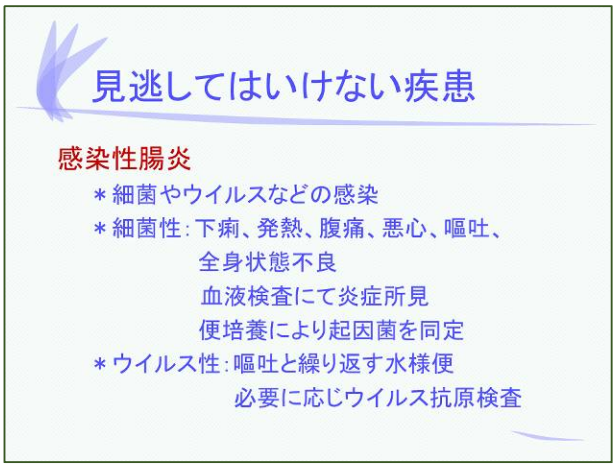

ロタやノロウイルスなどのウイルス性の場合は、嘔吐と繰り返す水様便が主症状で、周囲の流行状況が参考となります。乳児の場合は、腸管免疫系の未熟さから遷延することが多く、腸管粘膜や肛門周囲の損傷をきたし、出血が見られることもあります。診断は経過から難しくはありませんが、必要に応じ便中のウイルス抗原検査を行います。

その他頻度は低いですが、メッケル憩室、若年性ポリープ、家族性大腸ポリポーシス、腸回転異常、消化管穿孔、腸管重複症、ヒルシュスプルング病、壊死性腸炎などがあります。診断がつかない場合、繰り返す場合、症状が重篤な場合で、迅速な対応が必要と思われる場合は専門施設への転送も必要でしょう。

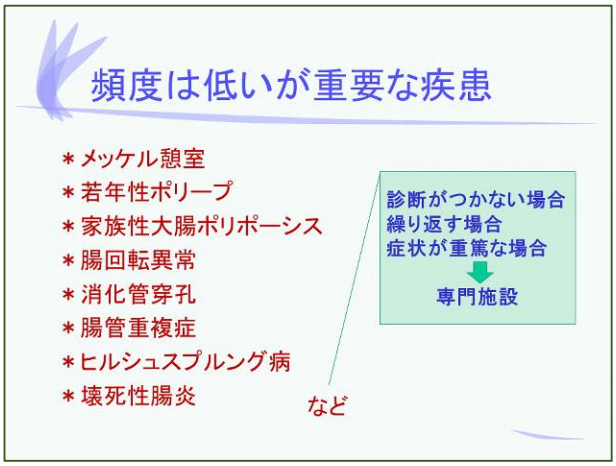

最期に、新生児-乳児消化管アレルギーについてお話します。新生児-乳児食物たんぱく誘発胃腸炎とも言われます。新生児期、乳児期に食物抗原が原因で消化器症状を認める疾患の総称で、1990 年代の終わり頃から急増しています。ミルクや母乳を開始した後に発症し、多くは嘔吐、下痢、下血、腹部膨満などの消化器症状を示します。哺乳力減少、不活発、体重増加不良などの非特異的な症状のみの場合も 20%あり、注意を要します。10%近くの患者は重症であり、イレウス、発育障害を起こすこともあります。

アレルギーという名称ですが、特異的 IgE 抗体は必ずしも上昇しません。診断にはまず疑うことが大切で、疾患の存在を念頭に置く必要があります。治療乳への変更による症状の消失、食物負荷試験による症状の誘発、消化管組織検査、便粘膜細胞診、リンパ球刺激試験などで確定診断できます。詳細は 2016 年 1 月 12 日に改訂された『新生児-乳児消化管アレルギー診断治療指針』がネットで閲覧可能ですので参照すると良いでしょう。

先に述べたリンパ濾胞増殖症は、この疾患のセルフリミテッドなグループの可能性がありますが、現時点では明確な結論は出ていません。

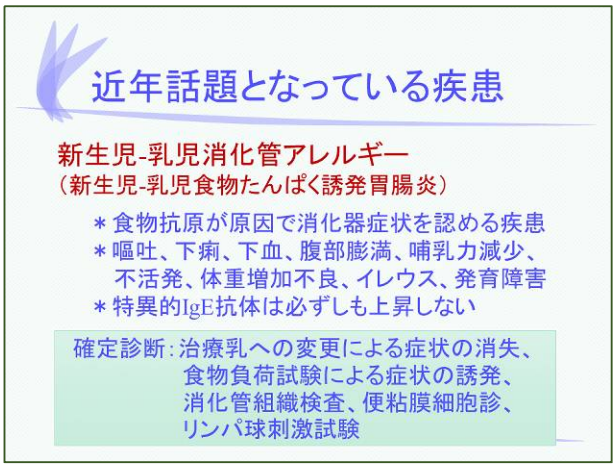

以上、乳児の血便について述べてきました。繰り返しとなりますが、乳児の血便は、ほとんどが自然治癒する良性のものです。しかしながら、保護者は赤ちゃんの症状には神経質になっており、医師には保護者を安心させる丁寧な説明をすることが求められます。過小評価して稀にある重篤な疾患を見逃してもいけません。少しでも疑いがある場合は、しっかりと通院させ経過観察することが大切です。

「小児科診療 UP-to-DATE」

http://medical.radionikkei.jp/uptodate/