

# 小児科診療 UP-to-DATE

2014年2月26日放送

## 乳児特発性僧帽弁腱索断裂 知っておきたい急性心不全の原因疾患

国立循環器病研究センター 小児循環器部  
部長 白石 公

乳幼児特発性僧帽弁腱索断裂とは、生来健康である乳児に、数日の感冒様症状に引き続いて突然重度の僧帽弁閉鎖不全を発症し、急速に呼吸循環不全に陥る疾患のことをさします。本疾患は、一部の症例を除いて原因が不明であり、過去の報告例のほとんどが日本人乳児であるという特徴をもちます。発症早期に的確に診断され、専門施設で適切な外科治療がなされないと、急性左心不全により短期間に死に至ることもあります。また外科手術により救命し得た場合も、人工弁置換術を余儀なくされたり、神経学的後遺症を残したりなど、子どもたちの生涯にわたる重篤な続発症をきたすことがあります。しかしながら、本疾患は国内外の小児科の教科書に独立した疾患として記載されておらず、患者さん家族のみならず、多くの一般小児科医もその存在を認識していないのが特徴です。また本疾患は急激に発症するために胸部レントゲン写真で心拡大が明らかでないことが多く、急性左心不全による肺うっ血像を肺炎像と見間違えることも希ではありません。これまでの症例をまとめると、本疾患には数多くの臨床的特徴がみられます。その情報を広く全国の小児科医が認識することで、早期診断と早期治療が可能となり、死亡例や重篤な合併症を減らすことができると考えられます。

本日は、乳幼児特発性僧帽弁腱索断裂の特徴について簡潔にお話したいと思います。

### 病因と病態生理

突然に僧帽弁腱索が断裂する基礎疾患としては、細菌もしくはウイルス感染による弁および腱索の炎症、川崎病の回復期、母体から移行した自己抗体とくにSSA抗体、先天性の弁および腱索組織の粘液変性、などでは発症すると考えられています。これら何らかの感染症や免疫異常が引き金となる可能性が考えられていますが、病因の詳細は不明です。

### 臨床所見

本疾患は生後4~6ヶ月の乳児に好発します。数日の発熱、咳嗽、嘔吐などの感冒様の前駆症状に引き続き、突然に僧帽弁腱索が断裂します。重度の僧帽弁閉鎖不全により心拍出量の低下と著しい肺うっ血をきたし、短時間に多呼吸、陥没呼吸、呼吸困難、顔面蒼白、頻脈、そしてショック状態に陥ります。早期発見と早期の外科治療がなされないと、急性心不全に基づく多臓器不全により死亡したり、救命し得ても重度な中枢神経系障害を残したりすることがあります。また広

範囲に複数の腱索が断裂すると、人工弁置換を余儀なくされます。乳児時期に人工弁置換を行った場合は、生涯にわたる抗凝固剤の内服と再弁置換もしくは再々弁置換術が必要となることがあります。女児では成人期に妊娠や出産に際して大きな障害となります。

通常、胸骨左縁第 IV 肋間から心尖部にかけて収縮期逆流性心雑音が聴取されます。これまでに心雑音が指摘されてことのない乳児が急速に呼吸循環不全に陥り、同部分で明らかな心雑音が聴取された場合には、本疾患を疑う必要があります。ただし急性左心不全による肺水腫のため、肺野に全体に湿性ラ音が聴取され、心雑音が聴き取りにくい場合があるので注意が必要です。

### 検査所見の特徴

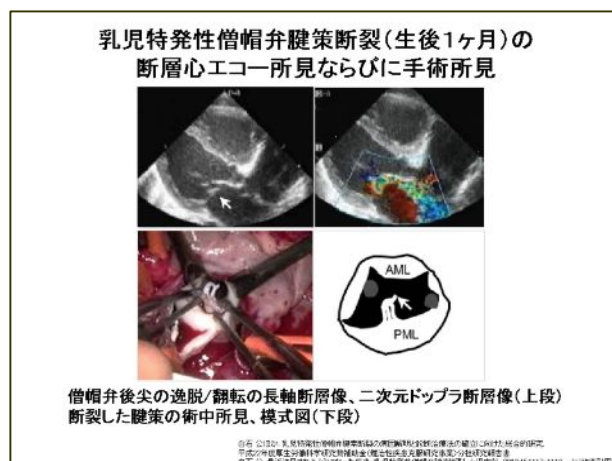
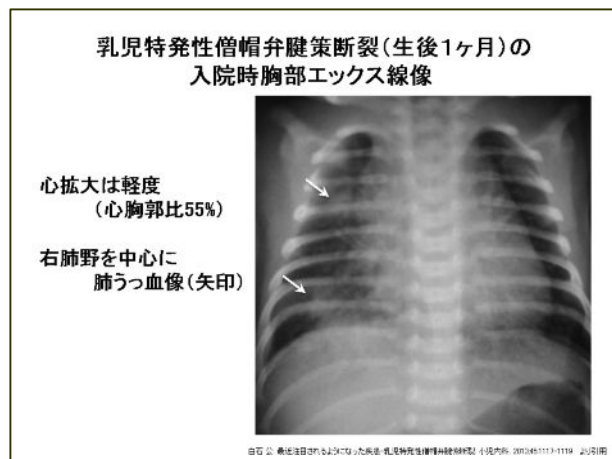
急性循環不全によるショックから白血球数は中等度の増加がみられますが、一般に CRP 値は軽度の上昇に留まることが多いです。心不全の強い症例ではトランスアミンアゼ値が上昇しますが、心筋逸脱酵素、とくに CPK-MB や心筋トロポニン T の上昇は見られません。急速に症状が進行する多くの症例では、胸部 X 線写真における心拡大は比較的軽度です。心胸郭比として 55%~60%までと考えられます。そして、両肺野にうっ血像が認められます。心電図では特徴的な所見は少なく、左室への急速な容量負荷による左胸部誘導で T 波の平定化や陰転が見られます。確定診断は断層心エコーで行います。左室長軸断面において、僧帽弁尖の高度な逸脱および翻転、腱索の断裂、ドプラー断層で大量の僧帽弁逆流シグナルを確認します。

### 病理検査所見

僧帽弁置換が行われた症例では、弁および腱索組織の病理所見が明らかになっています。断裂した腱索の組織所見では、単核球の浸潤が認められますが、その程度は軽度です。細菌性心内膜炎を疑わせるような多核白血球を主体とした高度な炎症性細胞浸潤は認められません。

### 鑑別診断

基礎疾患のない 4~6 ヶ月の乳児に、数日の感冒要症状に引き続き、突然の多呼吸、陥没呼吸、顔面蒼白、ショック症状がみられ、聴診上で収縮期の逆流性心雑音が聴取された場合、本疾患を疑います。一般に心エコーにより比較的容易に診断がつかますので、診断がつき次第、可及的に乳児の僧帽弁形成または僧帽弁置換術が行える小児病院もしくは専門施設に紹介します。急速な左心不全のために心拡大が顕著でないことが多く、心疾患として認識されないことがあります。また上気道炎症状のあとに左心不全による肺うっ血をきたすため、肺炎と初期診断する可能性があるため注意が必要です。



### 治療

診断がつけば、まず呼吸循環動態の改善に努めます。呼吸困難が強く、血液ガス所見でアシドーシスや乳酸値の上昇が見られる場合は、挿管人工呼吸管理、アシドーシスの補正、強心薬の持続静脈投与、動脈ラインおよび中心静脈ラインの確保による集中治療管理を行います。これらの

管理によっても循環動態が維持できない場合、もしくは入院時より重度のショック状態および挿管人工呼吸管理にても対応が困難な呼吸不全がみられる症例では、時期を逃さずに外科手術に踏み切ります。

手術は一般に人工腱索を用いた僧帽弁腱索形成術を行います。僧帽弁輪が拡大した症例では弁輪縫縮術も併用します。ただし複数の腱索が断裂した症例や、断裂が前尖と後尖の広範囲にわたり人工腱索では修復が不可能と判断される場合は、人工弁置換術を行います。好発年齢である生後4～6ヶ月の乳児では、通常経16mmの機械弁を挿入します。

### 今後の対策

原因としては、ウイルス感染、細菌感染、川崎病、母体由来の抗SSA抗体、弁組織の粘液変性などが考えられていますが、詳細は不明です。早急な検討が必要と考えられます。私たちは厚生労働科学研究難治疾患克服研究事業ならびに日本小児循環器学会研究委員会活動として、病因と治療法に関する全国的な前向き研究を実施しています。発症例があり速やかにご連絡をいただければ、必要な検査や治療法などのご相談に応じます。

### まとめ

乳児特発性僧帽弁腱索断裂は、生来健康な生後4～6ヶ月の乳児に好発し、数日の感冒様症状に引き続いて突然の呼吸循環不全で発症する疾患です。本疾患の初期には心拡大は目立たず、肺うっ血像を肺炎像と見間違ふことがあるので注意が必要です。断層心エコーで診断が可能であり、診断がつき次第、乳児の心臓外科手術が可能な小児循環器専門施設に紹介する必要があります。適切な診断と外科治療が実施されると救命は可能ですが、死亡例や人工弁置換例も多数存在し、生来健全な乳児に発症する急性疾患として看過できない疾患であると考えられます。本疾患は小児科の教科書に独立した疾患として記載されておらず、多くの小児科医が本疾患の存在を認識していないのも問題です。臨床的特徴を広く全国の小児科医が認識することで、死亡例や重篤な合併症を起こさないよう努力する必要があると考えられます。

「小児科診療 UP-to-DATE」

<http://medical.radionikkei.jp/uptodate/>