

# マルホ皮膚科セミナー

2015年7月23日放送

「第44回日本皮膚アレルギー・接触皮膚炎学会④

シンポジウム4-4 円形脱毛症に対する局所免疫療法のコツと技」

大阪大学大学院 皮膚・毛髪再生医学  
准教授 乾 重樹

## はじめに

今日は、先生方がしばしば治療に難渋されているかと思われます、重症円形脱毛症の治療、とくに、局所免疫療法のお話をしたいと思います。この治療は、DPCP もしくは SADBE という物質を用いて、わざと頭皮にかぶれを起こし、円形脱毛症を治すという方法です。2010年に日本皮膚科学会より発表された円形脱毛症の診療ガイドラインでは、推奨度がB、つまり、「行うよう勧められる」とされています。しかしながら、重症型円形脱毛症ではなかなか効いてくれないこともよくあります。

## 局所免疫療法の具体例

このスライドは私どもがある期間に経験致しました、全頭型もしくは汎発型円形脱毛症患者さん64名での、局所免疫療法の効果のまとめです。北アメリカ脱毛症研究グループの方法に従い、スライドのように重症度スコアをつけ、その減少数を発毛度としました。そうすると、有意な発毛を2以上とすれば、平均27.9ヶ月の治療期間でも、有効率は39.1%にとどまります。

### 全頭型/汎発型円形脱毛症64例に対するDPCP局所免疫療法の効果(平均治療期間27.9ヶ月)

発毛度	症例数	% (n=64)
5	1	1.6
4	9	14.1
3	7	10.9
2	8	12.5
1	10	15.6
0	29	45.3

39.1%

頭皮の脱毛面積: 1-24%=S1, 25-49%=S2, 50-74%=S3, 75-99%=S4, 100%=S5(全頭型、汎発型)とし、重症度スコアの減少数で発毛度

今日のお話は、重症例ではなかなか効いてくれない局所免疫療法について、工夫やピットフォールを、私の経験の範囲でお話したいと思います。

具体的な例をお示ししましょう。

まず左から。全頭型円形脱毛症の10歳の女の子です。軽度アトピー性皮膚炎の合併があります。局所免疫療法をはじめて5ヶ月、DPCPの濃度を0.2%までアップしても発毛がみられません。こんなときどうするか？

次は、32歳の男性です。同じく全頭型円形脱毛症。DPCPによる局所免疫療法中、皮膚炎による紅斑が出ないのに、色素沈着ばかりが増強してきました。こんなときどう考えるか？

3例目は、42歳、男性。全頭型円形脱毛症に対して、DPCPによる局所免疫療法を約3年も続けているのですが、なかなか反応が出ない。ステロイド外用薬に変えようと思うのですが、どの程度効果は期待できるのでしょうか？

さて1例目の女の子ですが、0.2%のDPCPを塗布し始めましたが、これは結構高い濃度なんです。したがって、かゆみが出たら、かなり強いことが予想されました。そこで、あらかじめ塩酸フェキソフェナジンを投与し始めました。すると、その3ヶ月後から発毛が始まり、9ヵ月後には治癒しました。また同様の症例を何例か経験致しました。

そこで、頭皮の脱毛面積が50%を超え、DPCPもしくはSADBEを用いた局所免疫療法を行った円形脱毛症患者さん121名について、フェキソフェナジンが上乗せ効果を示したかど


シンポジウム4 脱毛症のメカニズムが語る！免疫学との視点

### 円形脱毛症に対する局所免疫療法のコツと技

乾 重樹 大阪大学 皮膚・毛髪再生医学


こんなときどうする？ どう考える？

症例1




10歳、女児。全頭型円形脱毛症。軽度のアトピー性皮膚炎合併：DPCP濃度を0.2%までアップしても発毛がみられない。

症例2



32歳、男性。全頭型円形脱毛症：DPCPによる局所免疫療法中、皮膚炎による紅斑が出ないのに色素沈着ばかりが増強してきた。

症例3




42歳、男性。全頭型円形脱毛症：DPCPによる局所免疫療法を約3年続けているが、全く反応がない。ステロイド外用に変えてみようと思うが、どの程度効果は期待できるのだろうか？

10歳、女児。全頭型円形脱毛症：初診の7か月前に発症、軽度のアトピー性皮膚炎合併。

平成19年1月



平成19年3月



平成19年6月



↓  
塩酸フェキソフェナジン 60mg/日開始


DPCPによる局所免疫療法を開始したが、5ヵ月継続し、濃度を0.2%までアップしても反応がみられない。

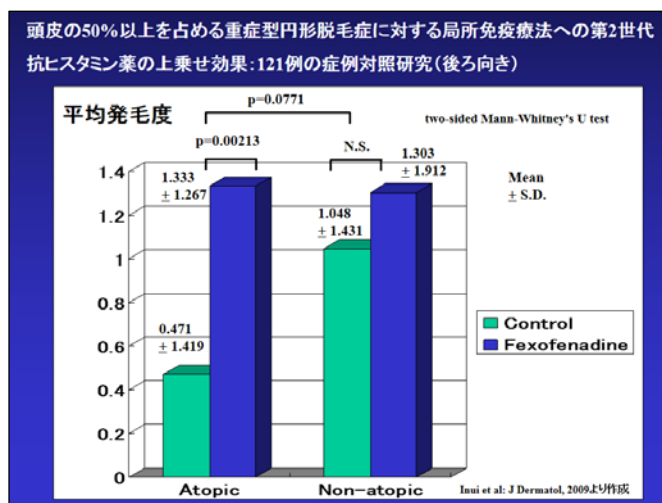
局所免疫療法もDPCP0.2%で継続

平成19年10月



平成19年12月





うか、後ろ向き症例集積研究を行いました。はじめのスライドにあったように発毛度を定義しました。その結果、約1年間の経過観察で、アトピー素因を有する患者群では、フェキソフェナジン併用例の発毛度は1.333、非併用例では0.471とフェキソフェナジンによる有意な上乗せ効果が示されました。他方、アトピー素因のない患者群では、このような発毛度の有意な差はありませんでした。この第2世代抗ヒスタミン薬の上乗せ効果は、約1年の経過観察で発毛面積の差にして頭皮の約20%ですので、その効果判断には注意深い観察が必要となります。

次は2番目の症例です。局所免疫療法の合併症として、色素沈着は海外でも報告されているのですが、その本態はわかっていませんでした。私どもの検討では、局所免疫療法中であった186例の円形脱毛症患者さんのうち11例(5.91%)に色素沈着の合併症がみられました。全例全頭型もしくは汎発型円形脱毛症であり、その方々は局所免疫療法に対して不応性を示していました。病理組織学的には、スライドのように、苔癬型組織反応がみられ、色素沈着型接触皮膚炎と合致する所見でした。以上より、局所免疫療法中に色素沈着型接触皮膚炎を生じた場合は一旦中止する、もしくは、接触原を変更するのがよいと推測します。ただし、そのような方策をとった場合の経過や効果については、今後の課題ですので検討していきたいと思います。

以上お話ししてきたように重症の円形脱毛症で局所免疫療法に効果がみられない場合、何か違う治療に変更できないでしょうか？ 前述のガイドラインに載っている治療アルゴリズムを見ますと、ステロイド薬内服やステロイドパルス療法を除いた推奨度C1の治療群が候補となります。このうち中心となるのはステロイド外用薬です。そこで私どもは長期間の局所免疫療法が奏効しない、全頭型もしくは汎発型円形脱毛症に対する治療を、very strongクラスのステロイド外用



32歳、男性。全頭型円形脱毛症：DPCPIによる局所免疫療法中、3か月以上続くびまん性色素沈着が出現した。


186例のAA患者のうち11例(5.91%)  
全例が局所免疫療法不応性

病理組織像＝色素沈着型接触皮膚炎

Melanin deposition and melanophages in the dermis (5/5)

Lichenoid or vacuolar interface dermatitis (3/5)      Necrosis of epidermal keratinocytes (4/5)

Inui et al: J Dermatol, 2010



42歳、男性：全頭型円形脱毛症(37歳時発症)、アトピー性皮膚炎合併

DPCPI0.0001%, 2週間  
に1回、2年10カ月  
一無効  
一ステロイド外用薬  
に変更

5カ月後  
3カ月後から発毛あり

4年9カ月効果持続

31例のうち外用開始6カ月後の有効例は6例(19.3%)であった。

長期的に脱毛斑のない状態を維持しているのは2例のみで、そのほかの4例は一旦治癒に至っても再発したり、部分的な発毛にとどまったりした。

薬に切り替え、その奏効率について検討しました。少なくとも6ヶ月以上のDPCPもしくはSADBEを用いた局所免疫療法に対して効果のなかった31例(男性10例、女性21例、平均年齢36.3歳)を対象としてvery strongクラスのステロイドローションを1日2回外用して頂きました。その結果、6例(19.3%)に有意な発毛が認められました。しかしながら、長期的に脱毛斑のない状態を維持できているのは2例のみで、そのほかの4例は一旦治癒に至っても再発したり、部分的な発毛にとどまったりしました。このような症例に対しては、短期もしくは間欠的なステロイド全身投与など、治療プロトコルを検討していくよりないと思われます。今回の検討では、ステロイド外用薬に対する反応性を予測する因子については、統計学的に明らかなものは見出せませんでした。しかし、症例のプロファイルをみたところ、今日お話ししました色素沈着型接触皮膚炎や、また甲状腺疾患の合併があると、ステロイド外用薬の効果が出にくい傾向がありました。

### おわりに

今日は「コツと技」というテーマでえらそうにお話ししましたが、実際には、重症型円形脱毛症ではいろいろな工夫を行っても治療に難渋するケースがあります。つまり、難治例を確実に治癒させるという状況にはほど遠く、自らの無力を感じることもしばしばあります。治療手段も残念ながら現時点では限られたものであることも、また事実です。しかしながら、そのような状況にあっても、いや、そのような状況にあつてこそ、種々治療上の工夫やそれに基づいたプロトコルの開発を試みる努力が求められます。米国では重症型円形脱毛症に対するJak-1/2阻害薬内服の臨床治験が進行中です。副作用面での問題もあり、適応症例の選択など、課題は想定されますが、難治性円形脱毛症の治療における新しいパラダイムとして期待されます。ご清聴ありがとうございました。